

TUBERCULOSE GENITAL EM VACA NELORE (*BOS INDICUS*), RELATO DE UM CASO

BRUNO HUMBERTO BASILE^a
 OSCAR FRANCISCO BALARIN^b
 MARA REGINA STIPP BALARIN^c
 WILSON JOSÉ GONÇALVES^d

RESUMO

Os autores relatam um caso de tuberculose genital em uma vaca Nelore, pura de origem, com 3,5 anos de idade. O animal em questão foi adquirido como gestante de 45 dias e por época do provável parto constatou-se, por palpação retal, um útero volumoso, de consistência dura e parede espessa. À necrópsia verificou-se que o conteúdo uterino era um nódulo caseoso, com calcificação, que as culturas revelaram a presença de *Mycobacterium bovis*.

PALAVRAS-CHAVE:

Tuberculose,
 Tuberculose genital,
 Bovinos,
 Infecção genital.

1. INTRODUÇÃO E REVISÃO BIBLIOGRÁFICA

Poucos são os relatos de tuberculose genital entre as criações de gado de corte de origem zebuína, tanto na literatura nacional como na internacional.

PLUM¹¹ relata que de 834 exames de membranas fetais 1,79% apresentavam tuberculose como causa de aborto.

MEGALE⁹ descreve três casos de tuberculose genital em fêmeas bovinas de origem européia, no Estado de Minas Gerais, Brasil.

A tuberculose genital ocorre como consequência de coito, por sêmen contaminado, por peritonite tuberculosa e principalmente por via hemática, como relatam ROBERTS¹²; DERIVAUX⁷; BLOOD & HENDERSON³ e ARTHUR².

MUSCARELLA et alii¹⁰ descrevem três casos de tuberculose nodular com envolvimento uterino. Em dois casos havia endometrite tuberculosa com o comprometimento dos cornos e corpo uterino.

CHENEAU & BLANCOU⁴ examinaram 2.000 vacas zebuínas com tuberculose, encontraram 66,8% com localização nos gânglios mediastínicos. Por outro lado ALHAJI¹ cita como mais comum a tuberculose pulmonar, hepática e dos gânglios do mesentério.

VALE et alii¹⁴ relatam um caso de tuberculose genital em uma búfala no Brasil, com completa alteração do sis-

tema genital e ainda com localização nos gânglios do mesentério.

CORREA & CORREA⁵ afirmam que podem ser encontrados linfonodos aumentados ou massas ovarianas, detectados por palpação retal, sendo mais comum o aumento de linfonodo mediastinal.

DOMODARAN et alii⁶ descrevem seis casos de tuberculose genital em vacas zebuínas no Paquistão, sendo três casos com envolvimento uterino; um com envolvimento de ovários, oviduto e útero; um somente de oviduto e um com envolvimento mamário. Em todos os casos descritos outros focos de infecção em outros tecidos estavam presentes.

SILVA et alii¹³ e GREGORY & WENTZ⁸ relatam dois casos de tuberculose genital em touros da raça Holandesa, no Brasil.

2. CASO CLÍNICO

Trata-se de uma fêmea bovina, de 3,5 anos de idade, da raça Nelore, pura de origem (PO), adquirida em uma Exposição Agropecuária e levada a uma propriedade no município de Cornélio Procópio, norte do Estado do Paraná, para integrar um plantel selecionado. A fêmea foi adquirida como gestante de 45 dias por monta natural.

Clinicamente, o animal apresentava-se em bom estado

a. Prof. Assistente – DMV-CCA - FUEL – Londrina - Paraná.
 b. Médico Veterinário – COPROCAFÉ - COCAP – Cornélio Procópio - Paraná.
 c. Prof. Auxiliar – DMV - CCA - FUEL – Londrina - Paraná.
 d. Médico Veterinário – Cornélio Procópio - Paraná.

de saúde, com características de gestação avançada e com desenvolvimento mamário, por época do provável parto. Nessa mesma data procedeu-se exame por palpação retal, encontrando-se um útero volumoso, de consistência dura e parede uterina espessa. Não se sentiu presença de líquido fetal nem do feto. O exame ginecológico não revelou presença de tampão mucoso e tão pouco qualquer relaxamento do cervix.

À laparotomia exploradora observou-se um útero volumoso, consistente e lobulado, e um pedículo que se estendia até o mesentério ligado a outra massa de menor volume, igualmente consistente, Fig. 1. O mesentério e gânglios linfáticos regionais apresentavam outros nódulos, Fig. 2.

Sacrificado o animal, a verificação do conteúdo uterino revelou a presença de um grande nódulo caseoso, de coloração amarelada e focos de calcificação, Fig. 3. Nos demais órgãos não se encontrou evidência macroscópica de outras lesões.

No exame bacteriológico encontraram-se bacilos álcool ácido resistentes que as culturas revelaram ser *Mycobacterium bovis*.

No exame histopatológico do nódulo uterino observaram-se massas de neutrófilos, intensa reação com células epitelióides, células gigantes, focos de calcificação e perimetrite difusa.

3. DISCUSSÃO

A tuberculose genital observada no presente estudo difere das observações de PLUM¹¹ que verificou tuberculose genital do tipo miliar.

No entanto corrobora as observações de ROBERTS¹²; MUSCARELLA et alii¹⁰; DERIVAUX⁷; VALE et alii¹⁴; ARTHUR²; DOMODORAN et alii⁶ e MEGALE⁹, que a tuberculose genital afeta o útero e provoca aderências, perimetrites, aumento de volume e espessamento de parede uterina.

De acordo com ALHAM¹; BLOOD & HENDERSON³; CHENEAU & BLANCOU⁴ e CORREA & CORREA⁵ a forma de tuberculose mais comum é a pulmonar e dos gânglios mediastínicos, sendo raras as genitais, como a observada no presente estudo.

A presença de massas de neutrófilos, de células epitelióides, células gigantes, calcificação e perimetrite difusa é semelhante à observada por VALE et alii¹⁴; ROBERTS¹² e MUSCARELLA et alii¹⁰.

Os autores alertam as autoridades competentes e a profissionais da área sobre a exigência rigorosa dos exames sanitários obrigatórios por lei para o acesso de animais em recintos de Exposições e Feiras Agropecuárias.

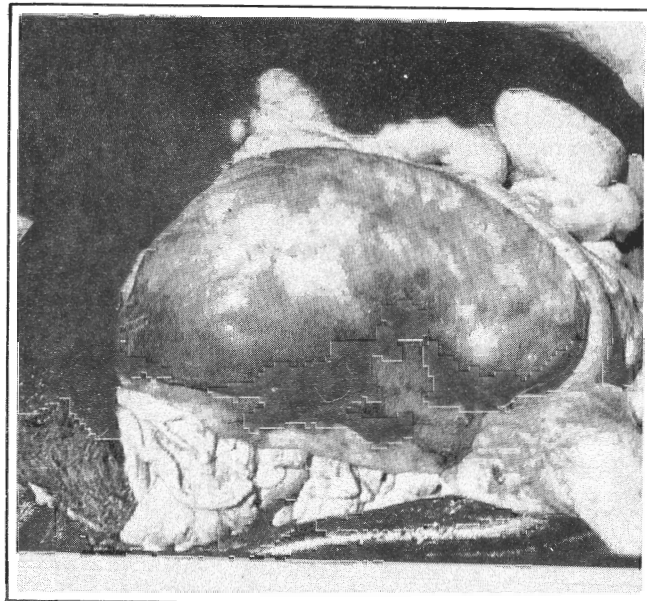


Fig. 1 - Lesões tuberculosas no corpo uterino

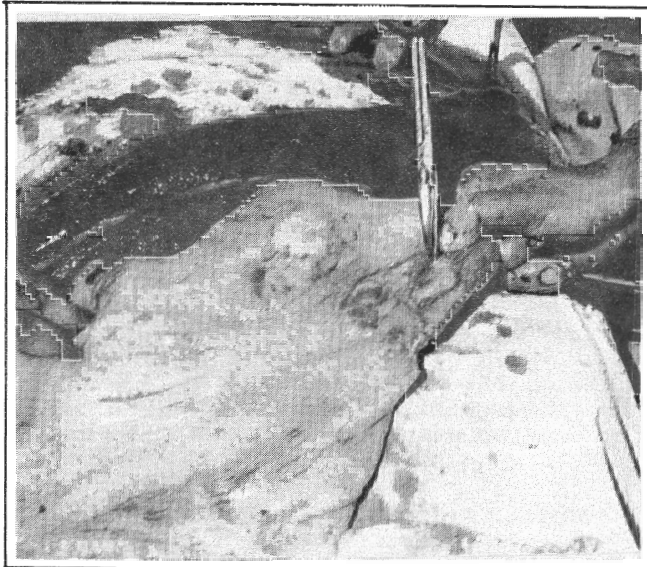


Fig. 2 - Nódulos tuberculosos no mesentério

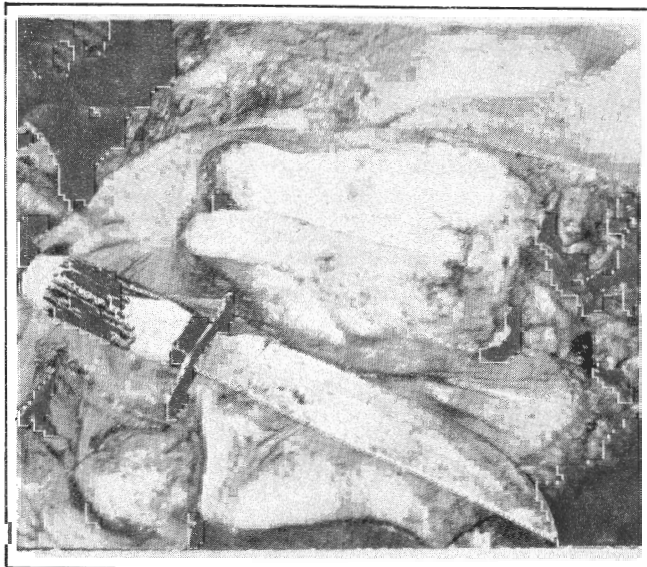


Fig. 3 - Caseificação e pontos de calcificação no corno uterino

ABSTRACT

The authors report one case of genital tuberculosis in a 3,5 years old pure breed Nelore cow. This animal was acquired with 45 days of gestation. The retal palpation showed a volumosus uterus, of hard consistency and thick wall. The necropsy showed the uterus to have a caseous nodule, with calcification. *Mycobacterium bovis* was isolated.

KEY WORDS:

Tuberculosis,
Genital tuberculosis,
Bovine,
Genital infection.

REFERÊNCIAS BIBLIOGRÁFICAS

1. ALHAJI, IDRISU. Bovine tuberculosis: a general review with special reference to Nigeria. *Vet. Bull.*, 46(11):829-41, 1976.
2. ARTHUR, G.H. *Reprodução e Obstetrícia em Veterinária*. Rio de Janeiro, Guanabara Koogan, 1979. p. 397-98.
3. BLOOD, D.C. & HENDERSON, J.A. *Medicina Veterinária*. México, Interamericana, 1976. p. 412.
4. CHENEAU, T. & BLANCOU, J. Caracteristiques des lésions de tuberculose chez le zebu Malgache. Origine. Distribution. Correlations. *Rev. d'Elevage et de Med. Vet. des Pays Tropicaux*, 29(1):1-10, 1976.
5. CORREA, W.M. & CORREA, C.N.M. *Enfermidades Infecciosas dos Mamíferos Domésticos*. São Paulo, Varela, 1979. p. 335-63.
6. DOMODARAN, S.; THANIKACHALAN, M.; RAMACHADRAN, P.V. Genital and mamary tuberculosis in cows. *J. Vet. Sci. Anim. Husbandry*, 9(3):187-92, 1980.
7. DERIVAUX, J. *Riproduzione negli Animali Domestici*. 3. Patologia. Bologna, Patron, 1976. p. 77-79.
8. GREGORY, R.M. & WENTZ, I. Orquitis unilateral y vesiculites debidas a infeccion por brucelosis y tuberculosis en un toro de raza Holstein Friesian. *Not. Med. Vet.*, 142-46, 1981.
9. MEGALE, F. Diagnóstico da tuberculose genital em vacas mediante coleta de material por lavagem e curetagem uterinas. *Arq. Esc. Sup. Vet. URMG*, 79-16, 1954.
10. MUSCARELLA, A.; GALOFANO, V.; MACRI, B. Metrite tubercolare del bovino. Rilievi anatomo-istologici e considerazione patogenetiche. *Nuova Vet.*, 50(4-6): 264-74, 1974.
11. PLUM, N. Tuberculous abortion disease in cattle. *Cornell Vet.*, 16(4):237-49, 1926.
12. ROBERTS, S.J. *Veterinary Obstetrics and Genital Diseases (Therigenology)*. NY, Ithaca, 1971. p. 115-16 e 417.
13. SILVA, N.Q.; ARAÚJO, P.G.; PRATA, P.G. Um caso de tuberculose genital em touro. *Rev. Bras. Repr. Anim.*, 4(1-2):23-25, 1980.
14. VALE, W.G.; MENDES, J.P.V.; BRAGA, M.S. Tuberculose genital em búfala - *Bubalus bubalis* Lin. In: CONGRESSO BRASILEIRO DE MEDICINA VETERINÁRIA, 16, Salvador, BA., 22 a 27 de outubro, 1978. Anais... p. 151-52.