

Síndrome de Papillon-Lefèvre

Prof. LORIVALDO MINELLI

Prof. ROBERTO PIRAINO

LEILA DAGHER

SANDRA MARIA GEORGETO

RESUMO

Considerações gerais sobre a Síndrome de Papillon-Lefèvre, apresentando-se algumas referências bibliográficas sobre

a matéria no âmbito nacional, apresentação e discussão de dois casos observados e estudados na Clínica Dermatológica

do Centro de Ciências da Saúde da Universidade Estadual de Londrina, Estado do Paraná.

ABSTRACT

General considerations about the Papillon-Lefèvre disease, presenting some bibliographical references about

the nationally known matter, are provided in this study. Two specific cases, observed and studied in the

Dermatological Clinic of the Health Science Center of the "Universidade Estadual de Londrina, Estado do Paraná".

A Síndrome de PAPILLON-LEFRÈVRE é uma genodermatose caracterizada por uma ceratodermia palmo-plantar associada a periodontopatia.

Encontramos ceratodermia palmo-plantar transgressiva e queda precoce dos dentes decíduos e permanentes.

A transmissão hereditária tem caráter recessivo (1).

Trata-se de uma doença rara e, segundo LAYNES DE ANDRADE (2); em recente tese de Livre-Docência, existem somente oitenta e oito casos na literatura mundial, três dos quais no Brasil. Conforme o mesmo autor, sessenta e dois casos são isolados e vinte e dois familiares.

A doença foi descrita em 1924 por PAPILLON-LEFÈVRE. Os primeiros casos brasileiros, segundo PROENÇA e Cols. (3), são de FRAGA E PEDREIRA,

e de GONTIJO, os quais foram apresentados em congressos, mas não publicados. Deve-se ao próprio PROENÇA e Cols. (3) a primeira publicação da Síndrome no Brasil.

A literatura nacional foi enriquecida com a publicação de LAYNES DE ANDRADE (2) que estudou detalhadamente quatro irmãos portadores da Síndrome. Segundo o autor, é provável que este número familiar seja o maior de toda a literatura mundial.

A diferenciação clínica desta Síndrome é feita com a Ceratodermia palmo-plantar de Meleda, sendo que esta não apresenta periodontopatia. Segundo PROENÇA e Cols. (3), a periodontopatia revela-se clinicamente pela acentuada tumefação e congestão gengivais, com perda progressiva e espontânea de todos os dentes, tanto decíduos, como definitivos.

Após a perda dentária, a gengiva recupera seu aspecto normal. A radiografia mostra marcada reabsorção alveolar.

COSTA (4) refere que segundo BLECHSCHMIDT E LEIBER a concomitância de lesões palmo-plantares e periodontais estaria justificada, pela origem embrionária dos dois tecidos.

O presente trabalho tem a finalidade de descrever dois casos da moléstia observados em duas irmãs, filhas de pais consanguíneos (primos), atendidas pela Clínica de Dermatologia do Centro de Ciências da Saúde da Universidade Estadual de Londrina. Somados aos casos anteriormente descritos, a presente publicação provavelmente diz respeito aos 90. e 100. casos nacionais.

Tabela 1
Casos de Síndrome de PAPILLON-LEFÈVRE da Literatura Nacional:

ANO	AUTOR	Nº DE CASOS
1959	FRAGA E PEDREIRAS	1
1965	PROENÇA, ROTBERG e TODESCAN	1
1970	GONTIJO	1
1974	AZULAY	1
1976	LAYNES DE ANDRADE	4
1978	MINELLI, PIRAINO, DAGHER E GEORGETO	2
TOTAL.....		10

DESCRIÇÃO DOS CASOS:

CASO I

Paciente L.G.S. (registro 27.214 do Instituto de Câncer de Londrina), branca, feminino, 32 anos, solteira, do lar, natural do Paraná.

Desde os três anos de idade começou a apresentar lesões nas plantas dos pés e posteriormente, nas palmas das mãos. As lesões estenderam-se para o dorso dos pés, pernas, joelhos, cotovelos e posteriormente, à região dorsal dos antebraços. Sofreu queda precoce dos dentes decíduos. A dentição definitiva também sofreu alteração precoce, com queda posterior.

Ao exame clínico, notamos lesões hiperkeratóticas palmo-plantares acentuadas, lesões eritemato-escamosas no dorso dos pés e mãos, bem como nas pernas e antebraços, que simulam o aspecto típico de psoríase. Há queda total dos dentes com atrofia de gengiva e das arcadas dentárias, que foram confirmadas pelos exames radiológicos. Apresentam também atrofia dos dedos das mãos, com alterações ungueais, confirmadas pelas radiografias.

EXAMES LABORATORIAIS:

- Sorologia para LUES: Negativa
- Exame Parasitológico de Feses: Ancilostoma duodenale
- Hemograma: Normal
- V.H.S.: Normal
- Urina Tipo I: Normal

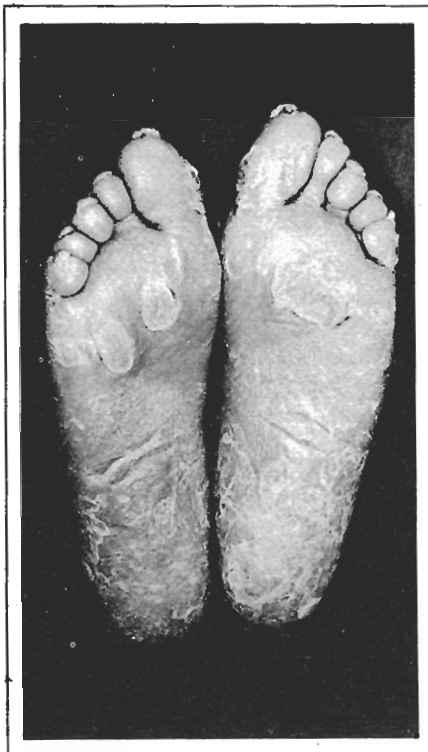


FIG. 1 - Mostra as lesões hiperkeratóticas plantares da paciente.

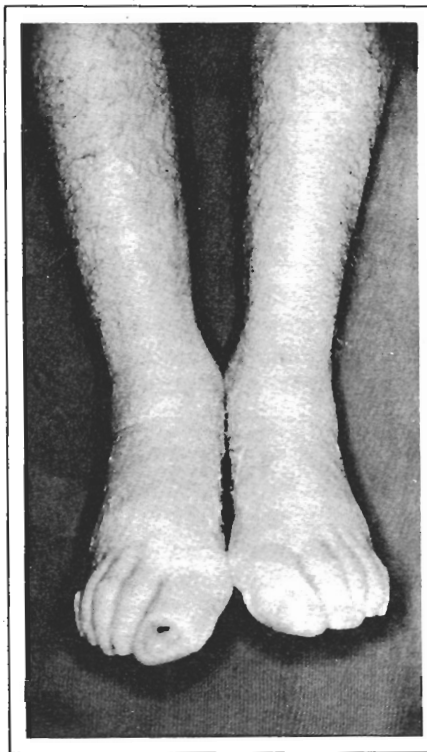


FIG. 2 - Mostra lesões hiperkeratóticas transgressivas.

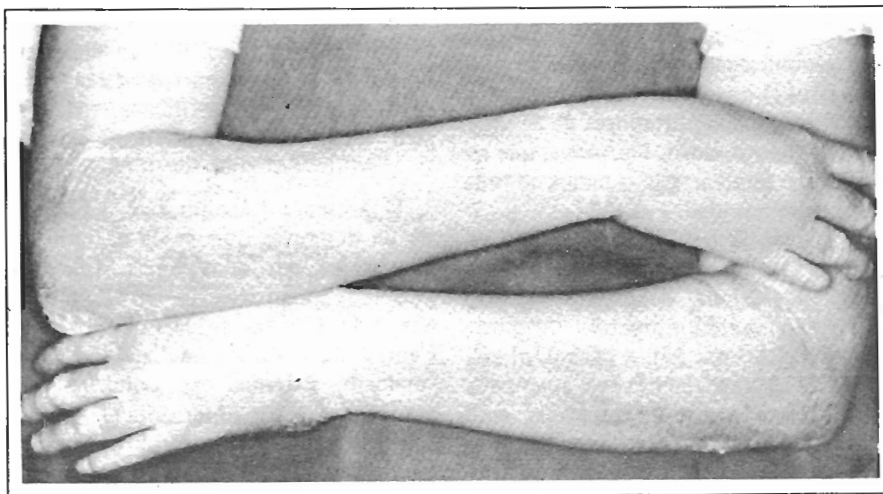

FIG. 3 - Mostra lesões hiperkeratóticas ocupando os cotovelos e os antebraços

FIG. 4 -
Mostra lesões
hiperceratósicas palmares
com atrofia
dos dedos das mãos

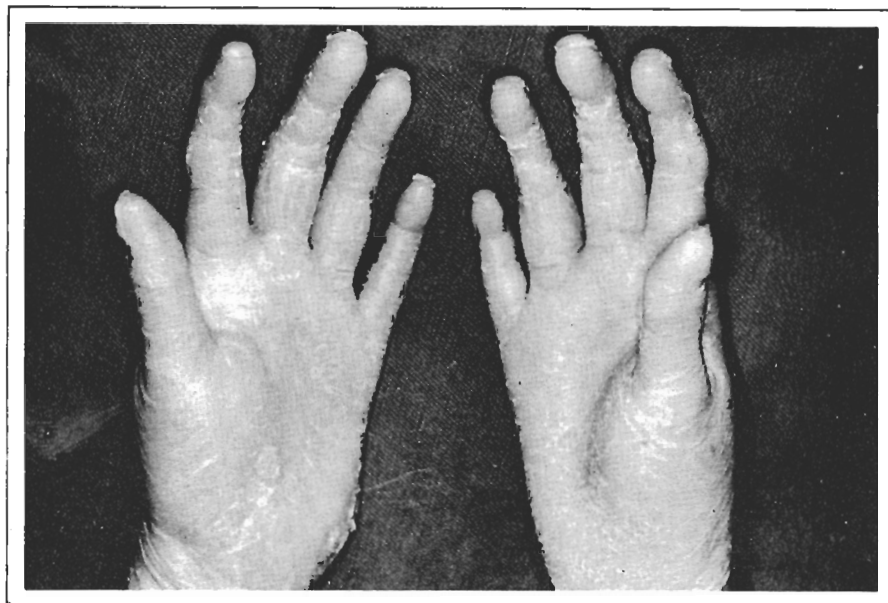


FIG. 5 -
mostra
atrofia óssea
dos dedos das mãos

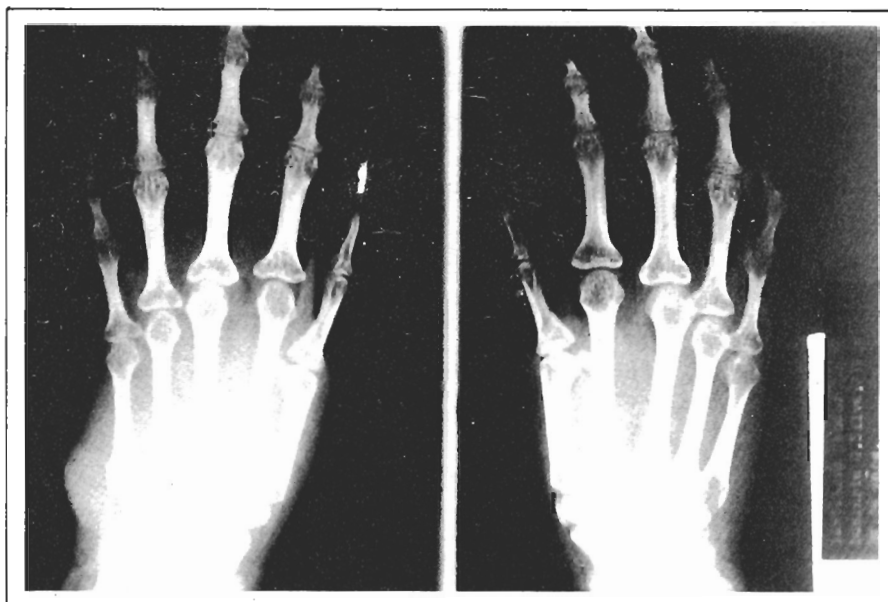
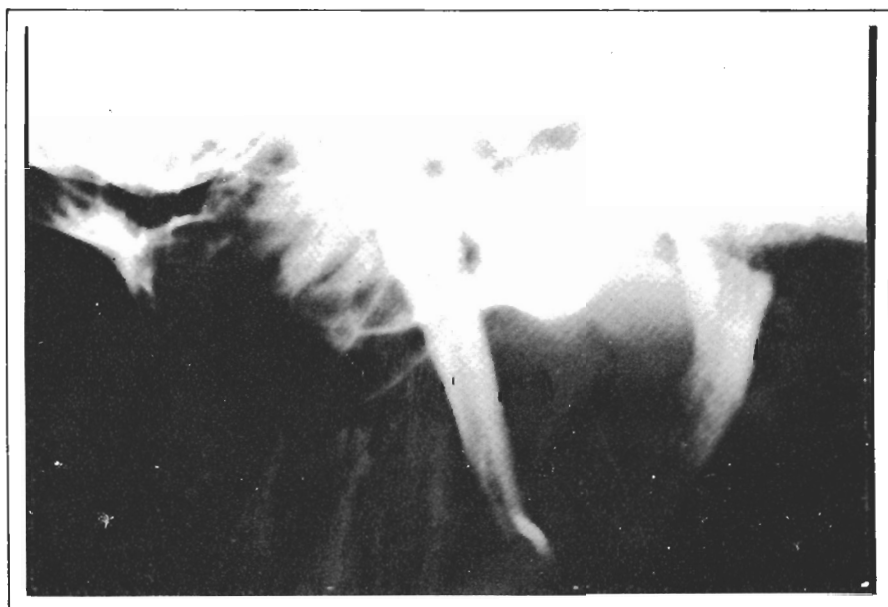
FIG. 6 -
mostra
a ausência total
de dentes,
bem como
mandíbula atrofiada



CASO II

Paciente M.S.G.S. (registro 27.215 do I.C.L.), 9 anos, feminina, branca, estudante, natural do Paraná.

Desde dois anos de idade a família notou lesões nas palmas e plantas semelhantes às lesões iniciais da irmã.

A primeira dentição teve queda precoce e simultânea. As lesões estende-

ram-se para o dorso dos pés e pregas de extensão dos joelhos e cotovelos.

Os dentes definitivos que ainda permanecem, apresentam-se em distrofia.

Ao exame clínico, notamos hiperkeratose palmar, lesões eritemato-escamosas psoriasiformes no dorso dos pés, e pregas de extensão dos joelhos e cotovelos. Apresenta ainda edema e congestão gengival.

EXAMES LABORATORIAIS:

Sorologia para LUES: Negativa
Exame Parasitológico de Feses: Ascáris lumbricóides.
Hemograma: Normal
V.H.S.: Normal
Urina Tipo I: Normal

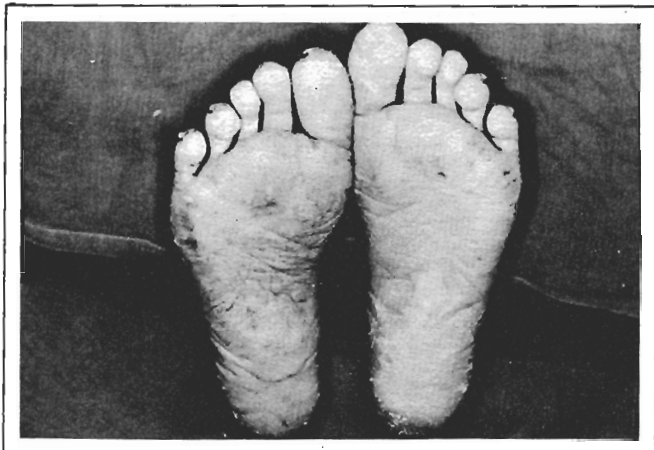


FIG. 7 - Mostra lesões hiperkeratóticas plantares

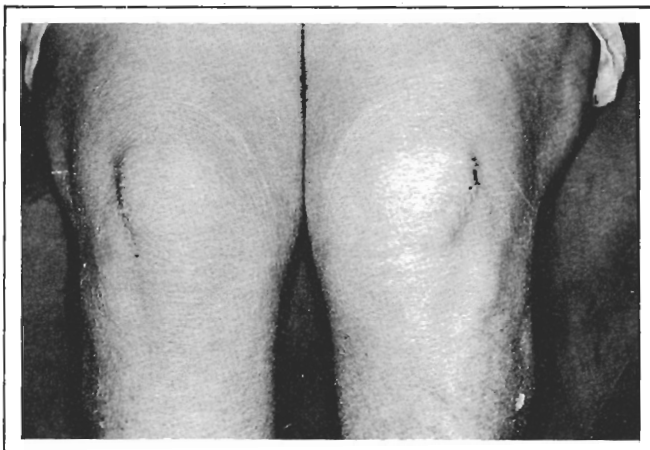


FIG. 8 - Mostra lesões hiperkeratóticas localizadas na face de extensão dos joelhos

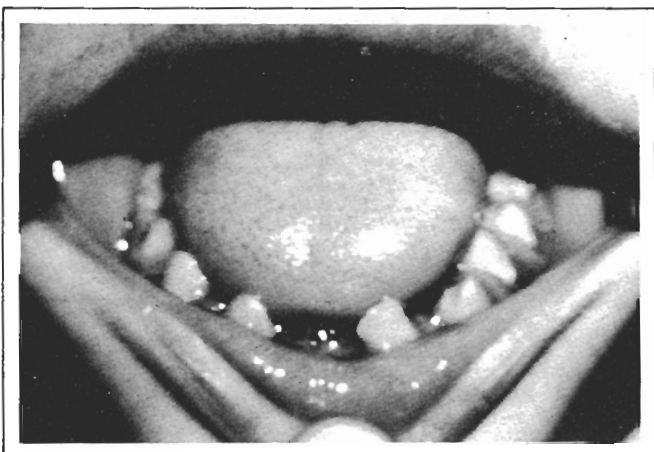


FIG. 9 - Mostra alterações dentárias e gengivais

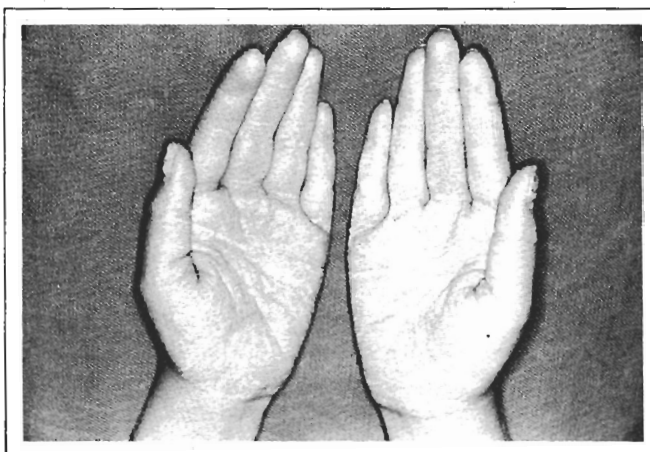


FIG. 10 - Mostra lesões hiperkeratóticas palmares

HISTOPATOLOGIA CUTÂNEA:

Em ambos os casos revelou hiperkeratose.

CONCLUSÕES

Após as considerações gerais, os

aspectos bibliográficos analisados e os estudos realizados em dois pacientes, os autores chegaram às seguintes conclusões:

1. A Síndrome de Papillon-Lefèvre é uma patologia hereditária.
2. A sua transmissão genética tem ca-

ráter recessivo.

3. A hiperkeratose é tipo transgressiva.
4. As alterações dentárias estão sempre presentes e são deformativas.
5. Os dois casos aqui estudados enquadraram-se perfeitamente na Síndrome.

BIBLIOGRAFIA

- 1) BECHELLI, L.M. & CURBAN, G.V. *Compêndio de dermatologia*. 3. ed. São Paulo, Atheneu, 1967.
- 2) LAYNES DE ANDRADE, F. *Contribuição ao estudo da síndrome de Papillon-Lefèvre*. Curitiba, Universidade Federal do Paraná, 1976. Tese (livr. doc.) - Set. de Cienc. da Saúde da Univ. Fed. do Paraná. Curitiba.
- 3) PROENÇA, N.; ROTBERG, A.; TODESCAN, J.H. Queratose palmoplantar com periodontopatia (PAPILLON-LEFÈVRE). *An. brasil. dermat.*, 45(3): 249-54, jul-set. 1970.
- 4) COSTA, O.G. *Acroceratose: ceratodermias paloplantares*. Belo Horizonte, Universidade de Minas Gerais, 1962. Tese (cátedra) - Clin. Dermat. e Sifilograf. da Univ. de Minas Gerais. Belo Horizonte.