

Colheita de líquido cefalorraquidiano em cães: modificação de técnica prévia

Cerebrospinal fluid collection in dogs: modification of previous technique

Fernanda Gomes Velasque Gama¹; Fabrício Singaretti de Oliveira^{2*};
Gregório Corrêa Guimarães³; Paula Nunes Rosato⁴; Áureo Evangelista Santana⁴

Resumo

Diferentemente das demais técnicas já descritas, que se baseiam em linhas imaginárias entre extremidades ou protuberâncias ósseas, o presente trabalho descreve uma modificação de técnica de colheita de líquido cefalorraquidiano (LCR) em cães, no espaço atlanto-occipital. A palpação das estruturas ósseas nessa articulação, juntamente com o direcionamento apoiado da agulha, facilita muito essa colheita, até mesmo para profissionais que não possuem experiência nesse tipo de procedimento. A técnica utilizada neste experimento possibilitou a obtenção de volumes adequados de amostras de LCR límpidas e incolores dos 50 cães sadios utilizados na primeira tentativa de colheita. Não houve contaminação com sangue durante o procedimento, o que possibilitou a interpretação adequada de parâmetros laboratoriais analisados rotineiramente em amostras de LCR.

Palavras-chave: Cão, sistema nervoso, líquido

Abstract

Unlike the already described techniques, which are based on imaginary lines among extremities or bone projections, this research describes a collection technique modification of cerebrospinal fluid (CSF) in dogs, in the atlantooccipital space. The palpation of bone structures in this joint, plus the supported directioning of the needle, does make the collection easy, even by professionals which have no experience in this kind of procedure. The applied technique enabled the collection of adequate volumes of limp and colorless CSF of 50 healthy dogs in the first attempt of collection. There was no contamination with blood during the procedure, what made possible the correct interpretation of laboratory parameters usually examined in CSF samples.

Key words: Dog, nervous system, fluid

¹ Exército de Brasília, DF.

² Depto de Medicina Veterinária – Universidade Estadual de Maringá (UEM). CEP 87020-900. Maringá, PR. fone-fax-44-3621-9412. E-mail: singaretti@ig.com.br

³ Faculdade de Medicina Veterinária – Universidade Camilo Castelo Branco (UNICASTELO), Fernandópolis, SP.

⁴ Faculdade de Ciências Agrárias e Veterinárias – Universidade Estadual Paulista (UNESP), Campus Jaboticabal, SP.

* Autor para correspondência

Disfunções envolvendo o sistema nervoso são de grande importância em Medicina Veterinária pois, além da elevada ocorrência, poucos são os subsídios auxiliares no diagnóstico, prognóstico e avaliação das terapias empregadas. A avaliação do líquido cefalorraquidiano (LCR) é uma das alternativas de acesso clínico ao sistema nervoso central (FELDMAN, 1989).

O LCR é produzido preponderantemente nos ventrículos cerebrais e banha o sistema nervoso central (SNC) e parte do sistema nervoso periférico, e tem como funções proteção, lubrificação, nutrição e transporte células de defesa. Sua avaliação laboratorial inclui parâmetros como coloração, aspecto, pH, densidade, glicose, proteínas totais e celularidade (WRIGHT, 1978). O LCR normal é claro e incolor, porém em condições patológicas pode apresentar-se amarelado ou xantocrômico, indicando presença de bilirrubina, proveniente de possíveis hemorragias antigas, ou rosado a avermelhado indicando hemorragias acidentais no momento da colheita (CHRISMAN, 1985). A densidade do LCR tem valores normais compreendidos entre 1,003 a 1,012 e sua elevação pode ocorrer nos casos de pleocitose, aumento dos níveis protéicos no liquor ou hiperglicorraquia (FEITOSA et al., 1997; KAY; ISRAEL; PRATA, 1974; MAYHEW; BEAL, 1980).

A colheita do LCR é realizada por punção do espaço sub-aracnóideo na região do forame magno, na maioria dos casos (COLES, 1986). Para tanto, é preciso que o paciente esteja anestesiado e com tubo endotraqueal para evitar qualquer tipo de lesão decorrente de movimentos inesperados e dificuldade respiratória. Tricotomia e antisepsia do local a ser puncionado são primordiais para se evitar a contaminação do sistema nervoso central com agentes infecciosos e facilitar a identificação das estruturas ósseas. Técnicas anteriormente descritas são baseadas em linhas imaginárias e consistem em posicionar a cabeça do animal em ângulo de 90° em relação à coluna vertebral; a seguir traça-se uma linha imaginária na região entre a crista nugal, no

occipital, e o processo espinhoso do áxis, e outra linha entre as porções craniais das asas dos atlas. A punção é realizada no cruzamento destas linhas utilizando-se, principalmente, agulhas com mandril (FELDMAN, 1989; KAY; ISRAEL; PRATA, 1974; MAYHEW; BEAL, 1980).

Outra técnica de colheita do LCR preconiza delimitação de linha imaginária entre a crista nugal do occipital e a extremidade craniodorsal do áxis, com a punção sendo realizada na metade desta (COOK; DENICOLA, 1988). Independentemente da técnica escolhida, quando a agulha atinge o espaço subaracnóideo, retira-se o mandril e ocorre o extravasamento do LCR. Se o espaço atlanto-occipital não for devidamente puncionado e principalmente se a agulha não atingir exatamente a linha média da região cervical, há a possibilidade de ocorrer a punção de vasos sanguíneos vertebrais, provocando a contaminação iatrogênica da amostra (KAY; ISRAEL; PRATA, 1974).

A quantidade máxima a ser colhida é de, aproximadamente, 1mL para cada 5kg de peso, já que quantidades maiores podem causar transtornos de pressão intracraniana (COLES, 1986).

Devido à necessidade da obtenção de amostras de LCR livres de contaminação sanguínea iatrogênica, em quantidades suficientes para a realização das análises laboratoriais básicas e em condições mais seguras para os pacientes, realizou-se a modificação de técnicas previamente padronizadas, que utilizam linhas imaginárias, objetivando uma colheita mais fácil de LCR, baseada na palpação das estruturas ósseas envolvidas da identificação do forame magno.

Foram utilizados 50 cães, clinicamente sadios, sem raça definida, pesando entre 5 a 50 kg, obtidos no canil experimental do Hospital Veterinário Laudo Natel, da FCAV – UNESP, Jaboticabal, SP. Os animais passaram por tranquilização prévia com levomepromazina, 1mg/kg (Neozine®), e anestesia geral com propofol, 5mg/kg (Diprivan®), sempre por via endovenosa. Foi realizada tricotomia ampla da

região atlanto-occipital e antisepsia adequada para se evitar a contaminação do espaço subaracnóideo.

Os cães foram posicionados em decúbito lateral direito (o decúbito lateral direito é preferido para pessoas destros) com a cabeça flexionada em ângulo aproximado de 90° em relação à coluna vertebral. O osso nasal permanecia paralelo à mesa de colheita e um assistente era necessário para manter essa posição durante o procedimento.

Com o dedo polegar esquerdo palpava-se o processo espinhoso do áxis, em sentido caudo-cranial, e de maneira deslizante, até atingir o tubérculo dorsal do atlas, no qual esse dedo ficava apoiado. Com a mão direita introduzia-se uma agulha, sem mandril, com espessura de 0,55 a 0,80 mm e comprimento oscilando entre 20 e 40 mm, dependendo do tamanho do animal, cranialmente ao dedo apoiado (Figura 1).

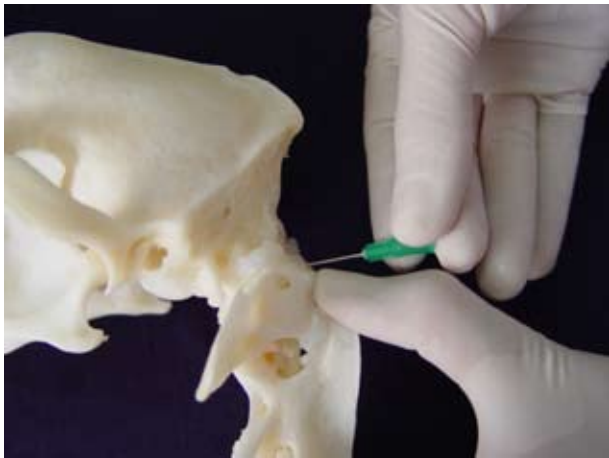


Figura 1. Introdução da agulha para colheita de LCR, cranialmente ao polegar apoiado no tubérculo dorsal do atlas.

A inserção da agulha era sempre perpendicular à pele, e realizada de maneira delicada e progressiva, até que se atingisse o espaço subaracnóide, de onde fluía o LCR. Radiografias foram realizadas para registrar o correto posicionamento da agulha (Figura 2).

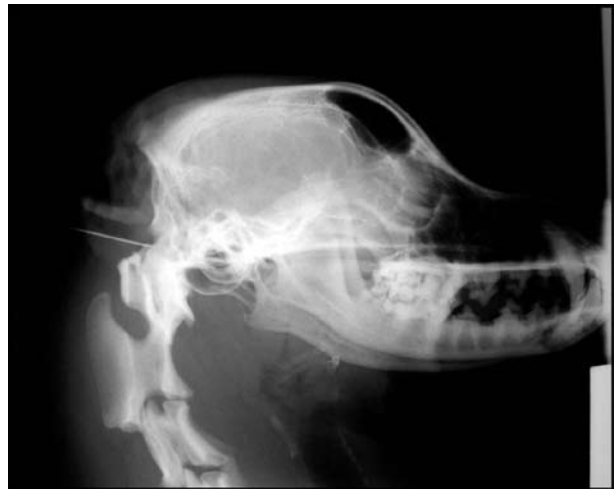

Figura 2. Imagem radiográfica de cão anestesiado com a agulha inserida no espaço atlanto-occipital para colheita de LCR.

A técnica utilizada neste experimento possibilitou a obtenção de amostras lípidas e incolores de LCR em todos os animais estudados, sem contaminação por sangue, a partir da primeira tentativa de colheita. A utilização da palpação direta das estruturas ósseas que delimitam a região atlanto-occipital delimitou o exato local de punção e a agulha pôde ser introduzida exatamente na linha média cervical, evitando-se que vasos sanguíneos vertebrais fossem atingidos (COOK; DENICOLA, 1988). Em animais com estrutura muscular cervical mais desenvolvida também foi possível a realização da colheita, embora a palpação das estruturas ósseas se tornasse um pouco mais difícil.

A colheita do LCR foi realizada por punção do espaço sub-aracnóideo, na região do forame magno (COLES, 1986).

Diferentemente das técnicas anteriormente descritas e baseadas em linhas imaginárias entre a crista nugal e o processo espinhoso do axis, entre as porções craniais das asas dos atlas (FELDMAN, 1989; KAY; ISRAEL; PRATA, 1974; MAYHEW; BEAL, 1980), ou entre a crista nugal e a extremidade craniodorsal do áxis (COOK; DENICOLA, 1988),

este trabalho fundamentou-se em palpação direta de estruturas ósseas para inserção da agulha e colheita do LCR. Não houve contaminação iatrogênica da amostra, como ocorre quando se puncionam vasos sanguíneos vertebrais (KAY; ISRAEL; PRATA, 1974).

Foram utilizadas apenas agulhas simples, sem mandril, diferentemente do descrito como sendo mais comum (FELDMAN, 1989; KAY; ISRAEL; PRATA, 1974; MAYHEW; BEAL, 1980), e não foi observado entupimento das mesmas em nenhum momento.

Com a utilização desta técnica foi possível a obtenção de volumes suficientes de LCR para análise adequada dos principais parâmetros estudados rotineiramente, obedecendo aos valores máximos de 1ml/5kg de peso animal, sem que houvessem transtornos neurológicos (BRAUND, 1994; COLES, 1986).

Diferentemente das demais técnicas já descritas, que se baseiam em linhas imaginárias entre extremidades ou protuberâncias ósseas, essa nova técnica, por utilizar a palpação juntamente com o direcionamento apoiado da agulha, facilita e muito a colheita do LCR em cães, até mesmo para profissionais que não possuem experiência nesse tipo de procedimento. É fácil a obtenção de amostras sem contaminação sanguínea, em quantidades adequadas para a análise de rotina e com risco mínimo para os pacientes.

Referências

- BRAUND, K. G. Diagnostic techniques. In: BRAUND, K. G. *Clinical syndromes in veterinary neurology*. Saint Louis: Mosby, 1994. p. 333-421.
- CHRISMAN, C. L. Investigações auxiliares especiais. In: CHRISMAN, C. L. *Neurologia dos pequenos animais*. São Paulo: Roca, 1985. p. 63-96.
- COLES, E. H. Cerebrospinal fluid. In: COLES, E. H. *Veterinary clinical pathology*. Philadelphia: W.B. Saunders, 1986. p. 267-278.
- COOK, J. R.; DENICOLA, D. B. Cerebrospinal fluid. *Veterinary Clinics of North America: Small Animal Practice*, Philadelphia, v. 18, n. 3, p. 475-499, 1988.
- FEITOSA, M. M.; FEITOSA, F. L. F.; KOHAYAGAWA, A.; CURI, P. R.; BOMFIM, S. R. M. Avaliação física, citológica, conteúdo de proteínas e determinação qualitativa de globulinas do liquor de cães com encefalite por cinomose. *Brazilian Journal of Veterinary Research of Animal Science*, São Paulo, v. 34, n. 03, p. 147-151, 1997.
- FELDMAN, B.F. Cerebrospinal fluid. In: KANEKO, J. J. *Clinical Biochemistry of Domestic Animals*. 4. ed. San Diego: Academic Press, 1989. p. 835-865.
- KAY, W. J.; ISRAEL, E.; PRATA, R. G. Cerebrospinal fluid. *Veterinary Clinics of North America: Small Animal Practice*, Philadelphia, v. 4, n. 2, p. 419-35, 1974.
- MAYHEW, I. G.; BEAL, C. R. Techniques of analysis of cerebrospinal fluid. *Veterinary Clinics of North America: Small Animal Practice*, Philadelphia, v. 10, n. 1, p. 155-177, 1980.
- WRIGHT, J. A. Evaluation of cerebrospinal fluid in the dog. *Veterinary Record*, Londres, v. 103, n. 3, p. 48-51, 1978.